Miringoplastia

C Dubreuil

Resumen. – Se utilizará en este artículo el término timpanoplastia para describir este tipo de operación, término preferible al de injerto de tímpano. La miringoplastia es una timpanoplastia de tipo I que consiste en la colocación de un injerto de tejido conjuntivo para cerrar una perforación timpánica.

Desde 1997 en Francia no se puede recurrir a un aloinjerto para realizar una timpanoplastia. En efecto, en dicho país se prohíbe «la transformación, la importación, la exportación, la distribución, la cesión gratuita o remunerada y la utilización con fines terapéuticos de las hipófisis, los tímpanos y los peñascos de origen humano. Sólo pueden utilizarse en el hombre los huesecillos de origen humano extraídos por el conducto auditivo externo.

La utilización del autoinjerto como único origen de injerto restringe las posibilidades de abastecimiento que existían hace algunos años y que estaban justificadas:

— en las perforaciones totales con desaparición del rodete de Gerlach y/o ausencia del mango del martillo;

— en la ausencia de disponibilidad de injerto en los oídos multioperados. Esta prohibición de extraer y utilizar terapéuticamente tejidos, provenientes principalmente de la zona encefálica, se debe al riesgo potencial de transmisión de la enfermedad de Creutzfeldt-Jacob [3].

© 2000, Editions Scientifiques et Médicales Elsevier SAS, París. Todos los derechos reservados.

Materiales de injerto

En el Manual de cirugía del oído medio [4], Tos hace una revisión exhaustiva de los materiales potencialmente utilizables en el hombre, en particular en los oídos multioperados en las que fascia temporalis y el pericondrio son inutilizables.

Este autor subraya el interés del periostio temporal situado por debajo del músculo temporal, encima de la línea temporalis. Esta técnica, ya descrita por Wullstein en 1968 [4], vuelve a ser de actualidad cuando se desea obtener un gran injerto para perforaciones totales o subtotales.

El injerto puede ser extraído por vía posterior retroauricular o endaural ampliada, ya sea desplazando el músculo o seccionándolo horizontalmente en el medio para descubrir el plano profundo aponeurótico, que se separa del hueso temporal con raspador.

La fascia lata, aunque es relativamente gruesa, puede ser utilizada por las mismas razones expuestas anteriormente, sobre todo en dos situaciones [4]:

— cuando se reconstruye simultáneamente el canal óseo, dado que es un material que cubre muy bien y se reabsorbe poco;

— cuando se quiere recubrir u obliterar una cavidad mastoantroatical con técnica abierta, simultáneamente a la timpanoplastia.

***Christian Dubreuil** : Professeur, service d'oto-rhino-laryngologie, centre hospitalier Lyon-Sud, 69495 Pierre-Bénite, France.*

Vías de acceso quirúrgico

Esta vía no es nueva (Popper 1935, Googhill 1964 [4]) y no se utiliza en sentido estricto para realizar una timpanoplastia, sino para explorar el receso posterior de la caja. Las técnicas de endoscopia del oído medio han sustituido ampliamente estos artificios operatorios.

Sin embargo, dada su facilidad, estas dos técnicas de acceso anterior merecen ser recordadas, aunque sólo sea para ser exhaustivo e informar al lector.

En la técnica de Goodhill, el cirujano debe colocarse delante de la cara del paciente cuidadosamente e introducir el espéculo empujando el trago hacia delante.

La técnica de Popper era utilizada para la fenestración del canal lateral. En este caso, se realiza verticalmente una incisión de 3 cm, por delante del trago. Se separan hacia delante el trago y su piel. Se incide la piel del conducto en la unión hueso-cartílago.

Gracias a un separador autoestático el cirujano, situado delante de la cara del paciente, puede controlar la parte posterior de la caja: acceso fácil para tratar un colesteatoma del receso posterior, posicionamiento posterior del injerto pericondral.

Técnica quirúrgica

¿Cómo puede el cirujano tratar una perforación total con desaparición del rodete de Gerlach cuando no puede proceder a un aloinjerto timpanoosicular?

El autor ha propuesto en 1997 [2] una técnica original de colocación del injerto aponeurótico o de periostio temporal.

La ausencia de rodete anular fibrocartilaginoso (o rodete de Gerlach) en particular en la parte anterior del tímpano, puede constituir en caso de cirugía, una dificultad para el posicionamiento del injerto.

Esta dificultad se concibe tanto entre los partidarios de la colocación extrafibrosa del injerto como entre los que lo colocan de manera subfibrosa o intrafibrosa.

Esta situación se encuentra, esencialmente, en caso de reintervención de miringoplastia por perforaciones residuales anteriores o totales. El rodete de Gerlach es un elemento importante puesto que marca la frontera entre el oído externo y el medio, y proporciona, cuando existe, un punto de apoyo para el injerto.

El respeto anatómico del ángulo timpanomeatal anterior es indispensable para el buen funcionamiento de la membrana timpánica. En esta situación no es posible realizar una técnica extrafibrosa y desepidermizar el rodete ni fijar el injerto bajo los restos timpánicos anteriores inexistentes.

Si se quiere evitar cualquier lateralización y relleno del ángulo anterior timpanomeatal, es aconsejable [5] evitar deslizar el injerto hacia arriba por la pared anterior del conducto, colocarlo de manera extrafibrosa o colocarlo por debajo del mango del martillo.

Para evitar las inclusiones epidérmicas del ángulo anterior, es preferible utilizar una técnica intrafibrosa [5].

VÍA DE ACCESO

En caso de perforación total o anterior y, con mayor razón, de reintervención, es aconsejable utilizar la vía de acceso posterosuperior.

Esta vía permite realizar una extracción de fascia, de pericondrio retroconchal o de periostio temporal.

Permite también fresar la parte posterosuperior del conducto o su parte anterior, etapa indispensable para controlar el ángulo anterior.

Un control deficiente suele ser la causa del fracaso de la timpanoplastia. Para facilitar la aplicación es preciso secar el injerto de fascia.

PRINCIPIOS

Es indispensable mantener la fascia bien por delante de la perforación timpánica, donde ya no existe el rodete de Gerlach.

Debe respetarse la piel anterior del conducto después de avivar los bordes de la perforación.

Tras incidir horizontalmente el conducto, el colgajo timpanomeatal se diseca a la altura de los dos tercios posteriores de su circunferencia, respetando solamente el ángulo anterior *(fig. 1).*

Si es necesario, se separa el colgajo del mango del martillo, en particular cuando éste está verticalizado.

Se aviva el techo del protympanum con una cureta retrógrada, con ablación de la mucosa. No obstante, se respetan las paredes interna, inferior y externa del protympanum *(fig. 1).*

Una vez seca, la fascia es tallada en forma de raqueta de tenis. Se coloca el mango de esta raqueta (3 o 4 mm) contra el techo del protympanum, mientras que la «pala» perfectamente adaptada a las formas del conducto óseo, se coloca por debajo de los restos timpánicos y por debajo del mango del martillo, si éste es horizontal, o por arriba, si es vertical *(fig. 2).*

En caso de posicionamiento de la fascia sobre el martillo, se coloca una fascia suplementaria por debajo del mango, para evitar toda lateralización en la parte media del tímpano. El mango del martillo se encuentra así tomado en sandwich entre dos capas fibrosas.

1 *Avivamiento del techo de la trompa de Eustaquio para una perforación total con desaparición del rodete de Gerlach.*

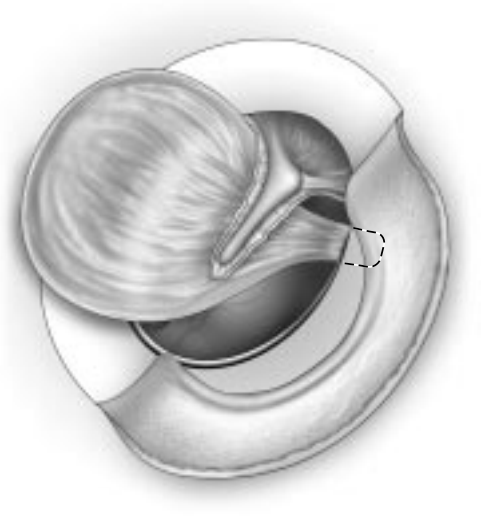

2 *Se levanta el colgajo timpanomeatal. El injerto en forma de raqueta de tenis se introduce por debajo del mango del martillo y en el orificio de la trompa de Eustaquio.*

En la región subligamentaria anterior e hipotimpánica anterior, se introducen bolitas de esponja de gelatina, que mantienen la fascia contra la cara inferior del tímpano.

No se interpone ningún material en el protympanum con objeto de evitar cualquier brida o sinequia en la parte anterior de la caja.

También puede utilizarse cola biológica.

Se desliza la fascia bajo control visual sobre el mango del martillo o por debajo de éste, y luego se introduce el mango de la fascia en el protympanum hasta que la «pala» tropiece contra la parte ósea de la caja.

Se deslizan bolitas de esponja de gelatina bajo la fascia para sostenerla tal y como se ha indicado anteriormente.

Se coloca la lengüeta anterior de la fascia contra el techo de la trompa de Eustaquio.

A continuación, se pliegan el colgajo timpanomeatal y la fascia hacia abajo y hacia atrás, y se colocan por debajo del martillo en el caso de que la fascia esté posicionada hacia adentro del martillo *(figs. 3, 4).*

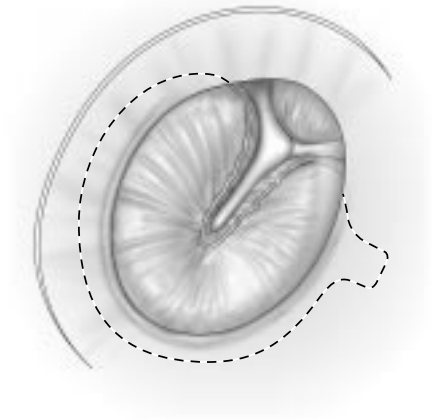

3 *Posición final, con el posicionamiento del injerto punteado.*

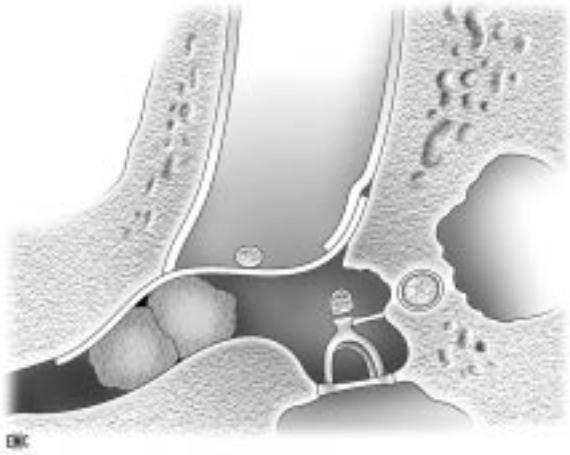

4 *Vista sagital que muestra la posición del injerto con respecto al techo de la trompa de Eustaquio, a la piel de la pared anterior del conducto y al mango del martillo; el injerto se mantiene mediante bolitas de esponja de gelatina.*

El cirujano verifica la ausencia de cualquier dehiscencia por delante y realiza los últimos acondicionamientos (utilización de cola, colocación de la fascia en sandwich por debajo del mango del martillo) que acaban la operación.

VENTAJAS

En ausencia de rodete de Gerlach en la parte anterior del tímpano, esta técnica quirúrgica es de fácil ejecución (a condición de utilizar una vía posterosuperior).

Esta técnica es conservadora del ángulo timpanomeatal anterior y de la piel anterior del conducto, evita cualquier lateralización anterior del tímpano, todo relleno del ángulo timpanomeatal anterior y toda inclusión epidérmica.

Asimismo, evita las dehiscencias anteriores entre la fascia y los «restos timpánicos».

Esta técnica puede aplicarse a cualquier tipo de perforación anterior.

Los apósitos y cuidados postoperatorios son los mismos que en cualquier miringoplastia por autoinjerto.

RESULTADOS

Los resultados a los 5 años demuestran:

— un cierre timpánico obtenido en el 98 % de los casos;
— la ausencia de inclusión epidérmica;
— la ausencia de relleno en el ángulo anterior;
— la ausencia de lateralización.

Cualquier referencia a este artículo debe incluir la mención del artículo original: Dubreuil C. Myringoplastie. Encycl Méd Chir (Editions Scientifiques et Médicales Elsevier SAS, Paris, tous droits réservés), Techniques chirurgicales - Tête et cou, f. a. 46-060, 1998, 4 p.

Bibliografía

[1] Arrêté du 24/01/97 du Ministère du Travail et des Affaires Sociales NORTASP 9720258 A. *Rev Off Soc Fr ORL* 1997 ; 43 : 14-15

[2] Dubreuil C. Tympanoplastie et absence d'annulus. *J Fr ORL* 1997 ; 46 : 159-161

[3] Martin C, Lucht F, Prades JM, Durand M, Fargeix E. Allogreffes en otologie - risques potentiels de contamination par les prions, état actuel de nos connaissances et de la législation. *Ann Otolaryngol* 1995 ; 12 : 241-224

[4] Tos MC. Manual of middle ear surgery. Stuttgart : Thieme Verlag, 1993 : 1-403

[5] Wayoff M, Chobaut JC, Deguine CH et al. Les greffes de tympan. Société Française d'otorhinolaryngologie et pathologie cervicofaciale. Paris : Arnette, 1990 : 1-280